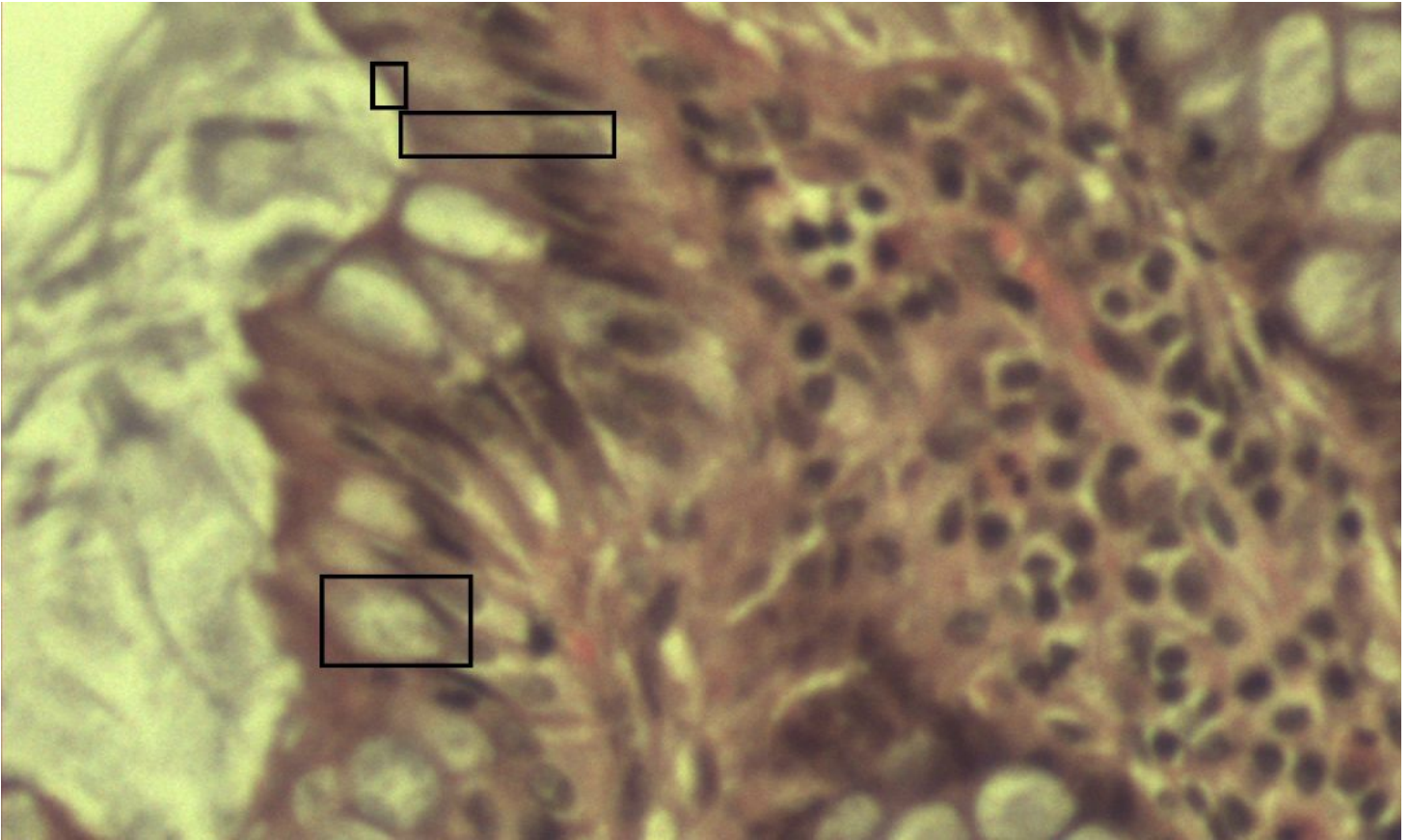


Becherzellen

Duodenum [Trichrom]



- 1 Kelchförmig erweiterte Becherzelle
- 2 Enterozyten mit Mikrovilli
- 3 Bürstensaum (Histologisches Korrelat der Mikrovilli)

Man erkennt die apikal erweiterten kelchförmigen Becherzellen. Es handelt sich dabei um ein intraepitheliales einzelliges Drüsengewebe. Auch einzellig wären die Panethzellen, welche für die lokale Immunabwehr verantwortlich sind.