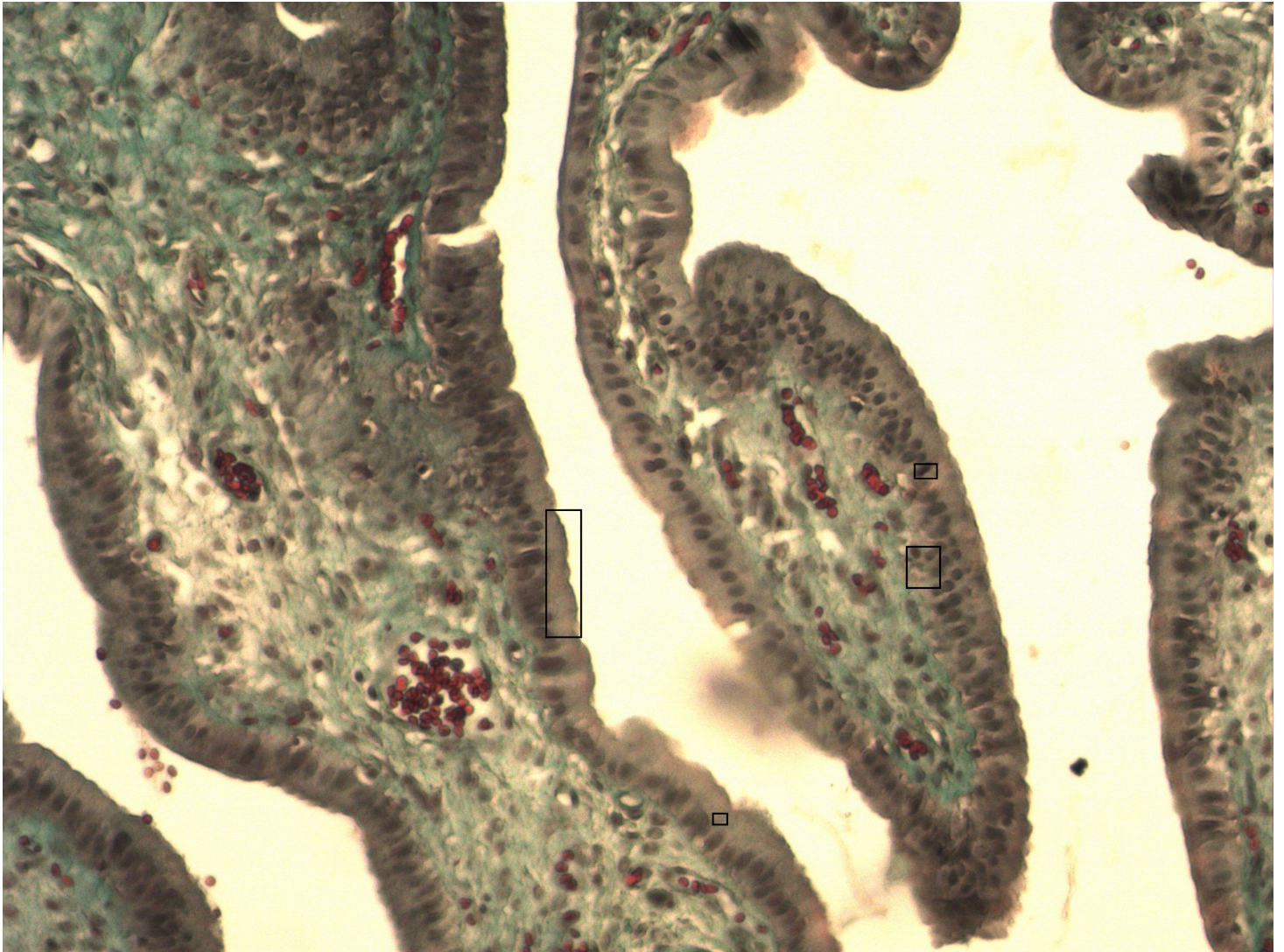


Einschichtiges hochprismatisches Epithel

Gallenblase [Trichrom]



- 1 Bürstensaum - Histologisches Korrelat der Mikrovilli
- 2 Länglicher Zellkern
- 3 Basalmembran
- 4 Zellgrenze

Der Schnitt aus der Gallenblase zeigt ein einschichtiges hochprismatisches Epithel mit Mikrovilli zur Resorption.