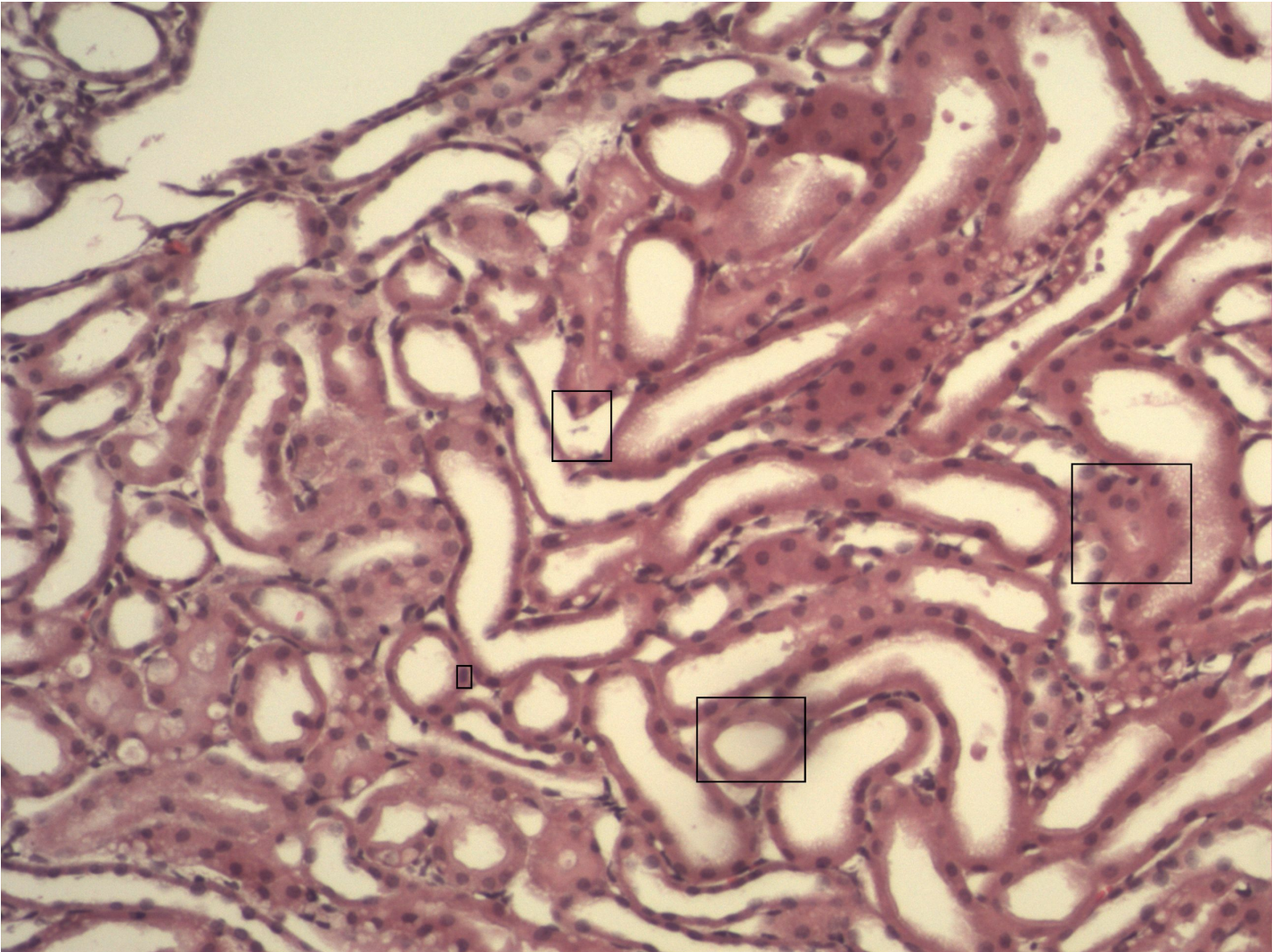


Einschichtiges Platten- und isoprismatisches Epithel

Niere [HE]



- 1 Proximaler Tubulus mit Bürstensaum (Mikrovilli)
- 2 Blutkapillare
- 3 Intermediärtubulus
- 4 Zellkern Heterochromatin - dunkler Euchromatin - heller/wird abgelesen

Ein histologischer Schnitt des Nierengewebes. Man erkennt Tubuli. Sammelrohre sind nicht zu erkennen. Diese sind größer und die Zellgrenzen lassen sich besser unterscheiden.