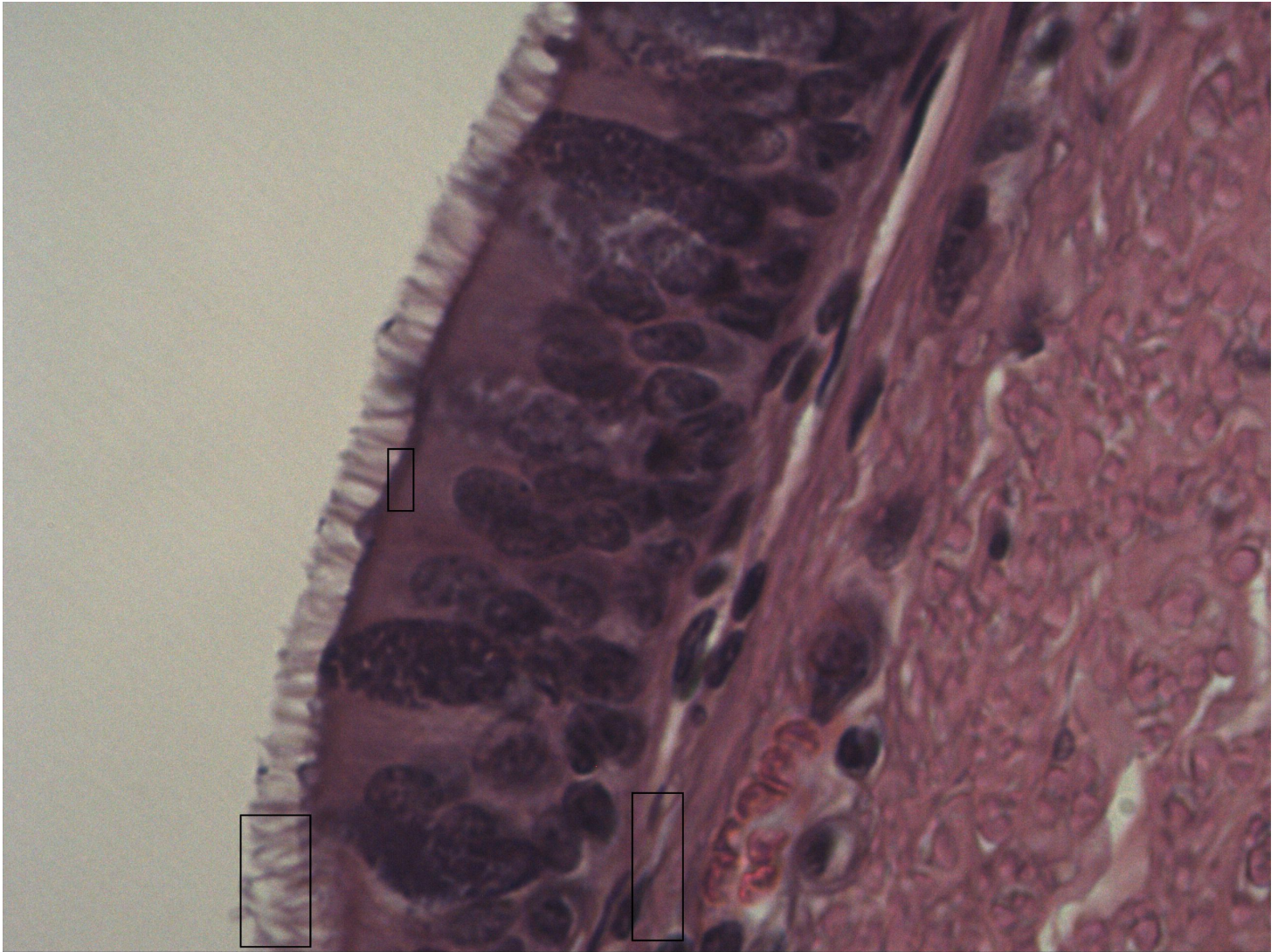


# Mehrschichtiges hochprismatisches Epithel mit Kinozilien

Trachea [HE]



- 1 Kinozilien
- 2 Basalmembran (Lamina basalis / Lamina fibroretikularis)
- 3 Dunkle Basalkörperchen (Kinetosom): Verankerung der Kinozilien

Mehrschichtiges hochprismatisches Flimmerepithel mit Kinozilien. Man erkennt Basalzellen und etwas höher gelegene Zellen am Zellkern. Das Flimmerepithel besitzt Kinozilien. Das Epithel kann sich bei Rauchern in ein Plattenepithel umwandeln (Metaplasie).

